

Niet-resorbeerbare membranen

In de jaren tachtig en negentig zijn diverse regeneratieve materialen geïntroduceerd in de parodontologie en implantologie. Veel van deze materialen maken gebruik van het principe van de guided tissue regeneration (GTR), waar guided bone regeneration (GBR) een onderdeel van uitmaakt. De toenmalig gebruikte niet-resorbeerbare membranen konden tot goede resultaten leiden. Een groot nadeel was dat bij expositie van een niet-resorbeerbaar membraan vaak een ontsteking ontstond en dus een (gedeeltelijke) mislukking. De intrede van een nieuw niet-resorbeerbaar membraan neemt dit nadeel weg. Van onze ervaringen daarmee doen we hieronder verslag. **door Melle Vroom en Lodewijk Gründemann**

Het principe van de GTR/GBR houdt globaal in dat men door het omsluiten van een ruimte met een regeneratief materiaal de sneller groeiende epitheel- en bindweefselcellen buiten kan sluiten, en de botregeneratie van binnenuit meer tijd biedt. Een van die niet-resorbeerbare regeneratieve materialen is het materiaal met als basis polytetrafluoroethyleen (PTFE) dat in de geneeskunde diverse indicaties heeft, zoals bij cardiovasculaire chirurgie, waar het al meer dan dertig jaar wordt toegepast.

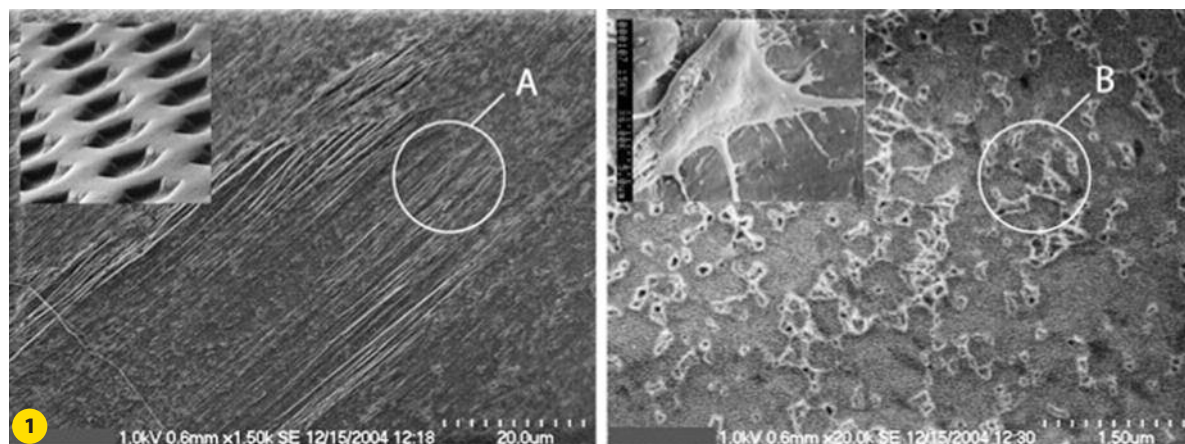
Binnen de parodontologie en de implantologie werd in de jaren tachtig een vorm van PTFE geïntroduceerd die bewerkt werd door verwarming en druk. Dit resulteerde in een expanded vorm (e-PTFE). Deze vorm, met en zonder titaniumverste-

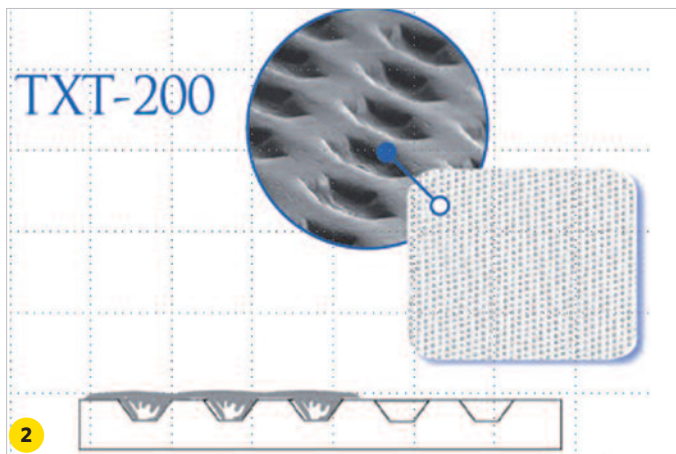
M.G. Vroom MSc studeerde in 1994 af als tandarts (ACTA) en in 1998 als tandarts-parodontoloog (ACTA).

L.J.M.M. Gründemann MSc studeerde in 1988 af als tandarts (RU Utrecht) en in 1998 als tandarts-parodontoloog (ACTA). Beide auteurs zijn als parodontoloog (NVvP) en implantoloog (NVOI) werkzaam in de Parodontologie Praktijk Friesland.

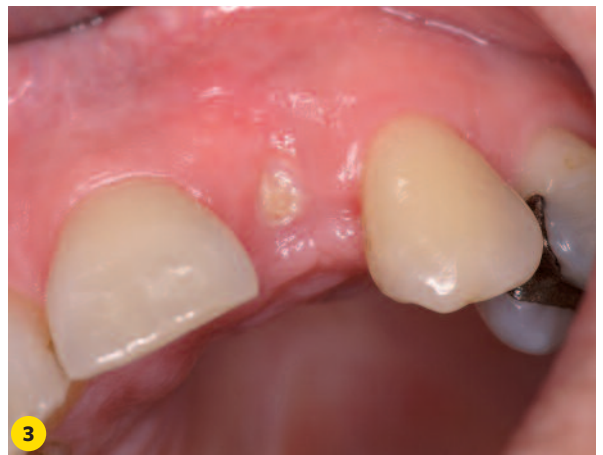viging, werd door de firma Gore geproduceerd en heeft veel bekendheid gekregen binnen de tandheelkunde. Uit diverse studies blijkt dat met dit materiaal goede resultaten te verkrijgen zijn (soms zelfs spectaculair).¹ Een belangrijke voorwaar-

Afb. 1 EM-beeld van het d-PTFE-membraan. Het linkerbeeld toont bij A een uitvergroting van het oppervlak. Het rechterbeeld laat fibroblasten zien die zich op het d-PTFE-membraan hechten. (Foto's gebruikt met toestemming van Osteogenics Biomedical, Inc.)





Afb. 2 Schematische weergave van de modificatie van membraanoppervlak (Regentex). Kleine uitsparingen laten weefselingroei toe. (Afbeelding gebruikt met toestemming van Osteogenics Biomedical, Inc.)



Afb. 3 Een niet-overdekt d-PTFE-membraan vier weken in de mond. Het membraan was direct geplaatst na extractie van de 22.

de om deze resultaten te realiseren is dat na het aanbrengen van een e-PTFE-membraan de weefsels in het regeneratiegebied primair gesloten blijven. Dit is bij botaugmentaties van grotere omvang lastig, omdat er dan vaak te weinig weefsel is om de uitbouw volledig te bedekken. Door het toepassen van ontspanningsincisies kunnen de weefsels in veel gevallen wel meer worden opgerekt om toch een primaire sluiting te verkrijgen. De toegepaste hechttechnieken zijn van wezenlijk belang om de wondranden stabiel tegen elkaar aan te laten liggen en een verkregen primaire sluiting te behouden.

Expositie van e-PTFE-membraan

Als er toch een expositie optreedt (in circa 30-40% van de gevallen) heeft dit vrijwel altijd een zeer ongunstige invloed op de hoeveelheid verkregen regeneratie. Het kan resulteren in een regeneratie van niet meer dan 0-60%.^{2,3} Oorzaak is de open structuur van een e-PTFE-membraan: bij een expositie dringen bacteriën vanuit de mondholte door het e-PTFE-membraan heen door tot in het regeneratiegebied. Dit resulteert in het ontstaan van ontstekingen, vaak met pusvorming. Door de associatie van niet-resorbeerbare membranen met exposities die vaak tot mislukking leiden, heeft het e-PTFE-membraan bij veel klinici een negatieve naam gekregen. Het resultaat is dat er veel aandacht is voor de ontwikkeling en toepassingen van resorbeerbare membranen die bij een expositie niet tot een mislukking leiden. Ook speelt mee dat bij gebruik van niet-resorbeerbare membranen een extra opklap nodig is om het membraan te verwijderen. Logischerwijs worden de resorbeerbare membranen hierdoor veel toegepast en zijn de niet-resorbeerbare membranen meer naar de achtergrond verdwenen en zijn enkele versies zelfs niet meer verkrijgbaar. Vergelijkingsstudies laten echter zien dat e-PTFE-membranen in vergelijking met resorbeerbare membranen betere resultaten laten zien.¹ Het is niet voor niets dat e-PTFE in veel regeneratiestudies wordt aangehaald als de 'gouden standaard'.

Het d-PTFE-membraan

Al enige tijd geleden is een aangepast niet-resorbeerbaar e-PTFE-membraan ontwikkeld. Hierbij wordt het PTFE bewerkt, echter zonder applicatie van perskracht waardoor een dense-PTFE (d-PTFE) membraan ontstaat. Het grote voordeel

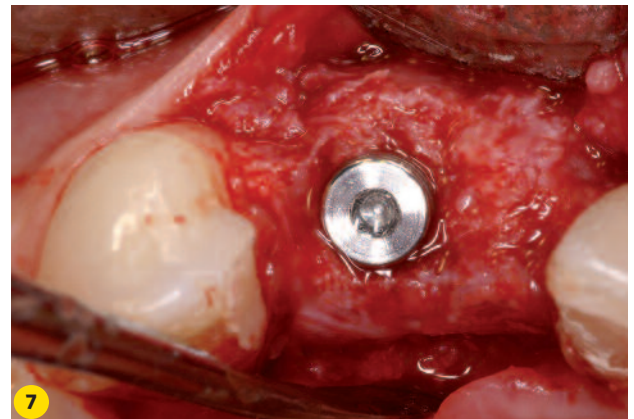
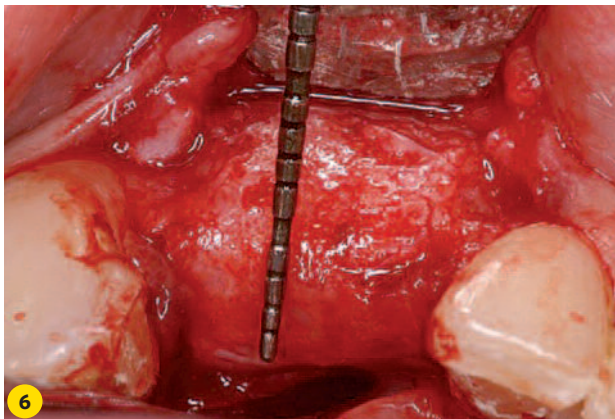
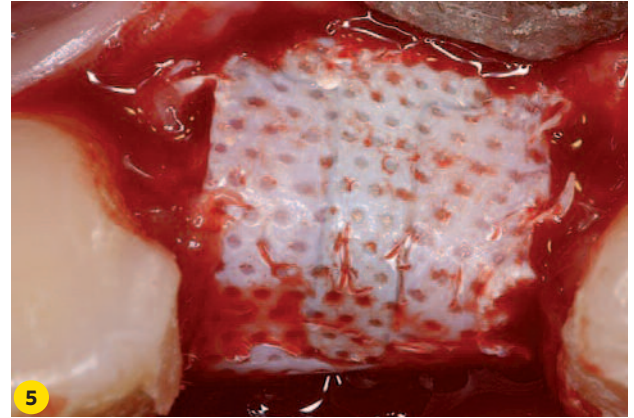
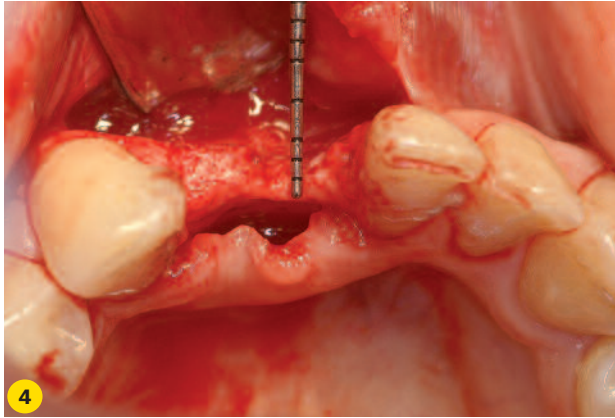
hiervan is dat het oppervlak van dit membraan een minder open structuur heeft en bacteriën en bacteriële producten niet doorlaat (afbeelding 1). Op het rechterdeel van afbeelding 1 is te zien dat fibroblasten aanhechten op het d-PTFE-membraan.

Het d-PTFE-membraan is in 1998 op de markt gebracht door de firma Osteogenics onder de naam Cytoplast (met of zonder titaniumversteving). Deze firma heeft ook een extra modificatie aangebracht in het oppervlak van het d-PTFE-membraan (afbeelding 2). In het oppervlak dat tegen de binnenkant van de flap ligt, zijn kleine uitsparingen aangebracht. Deze uitsparingen laten gedeeltelijk weefselingroei toe. Er ontstaat een steviger verbinding tussen flap en membraan, waardoor bij expositie de epitheelingroei beperkt blijft en de migratie van bacteriën langs het membraan wordt voorkomen. Opvallend is dat dit d-PTFE-membraan naar onze indruk in Nederland vrijwel geen aandacht heeft gekregen, terwijl er zeer goede resultaten mee te behalen zijn. Een mogelijke reden hiervoor is de negatieve associatie die veel klinici hebben met het verleden van niet-resorbeerbare (e-PTFE) membranen met re-entries, ontstekingen en mislukkingen.

Studies laten zien dat het d-PTFE-membraan vergelijkbare resultaten geeft als de e-PTFE-membranen en eenvoudiger te verwijderen is.⁴ Dit laatste komt doordat de verbinding van het d-PTFE-membraan met de binnenkant van de flap en het regeneratieweefsel eenvoudiger met instrumenten te verbreken is. Bij de toepassing van d-PTFE-membranen blijft het natuurlijk het meest wenselijk om geen expositie van het membraan en/of de weefsels in het augmentatiegebied te krijgen. Dat dit niet eenvoudig is blijkt uit diverse studies waar een expositie in 20-30% voorkomt bij GTR-behandelingen. De behandeling van de zachte weefsels is dus van groot belang. Vandaar ook dat in een review wordt aangegeven dat GTR/GBR-procedures niet eenvoudig zijn en veel kennis en kunde van een behandelaar vergen.¹ Maar als een expositie optreedt bij een d-PTFE-membraan, dan heeft dit geen ontstekingen en mislukking tot gevolg als een doordacht protocol wordt gehanteerd.

Het d-PTFE-membraan in de praktijk

Voor de d-PTFE-membranen zijn in de praktijk diverse indica- ►



Casus 1 (afb. 4-7)

Afb. 4 Het gebied 31-32 voorafgaand aan de botaugmentatie. De top van de processus laat een breedte zien van 1-2 mm.

Afb. 6 Na verwijdering van d-PTFE-membraan is de toename in botbreedte goed zichtbaar. Vergelijk met afbeelding 4.

Afb. 5 Klinisch beeld voorafgaand aan verwijdering van het d-PTFE-membraan vijf maanden na plaatsing.

Afb. 7 Plaatsing van een implantaat op positie 32 als basis voor de toekomstige constructie 31-32.

ties. Het gebruik direct na extractie is een indicatie die wij in een volgend artikel in dit tijdschrift zullen toelichten. Bij deze toepassing kan men goed ervaren hoe rustig het klinische beeld is als een d-PTFE-membraan wel een open verbinding heeft met de mondholte (afbeelding 3). In onze praktijk passen wij de d-PTFE-membranen al geruime tijd toe, met resultaten die veel voldoening geven. Enkele voorbeelden hiervan zullen wij bespreken in combinatie met klinische beelden.

Casus 1 (afb. 4-7)

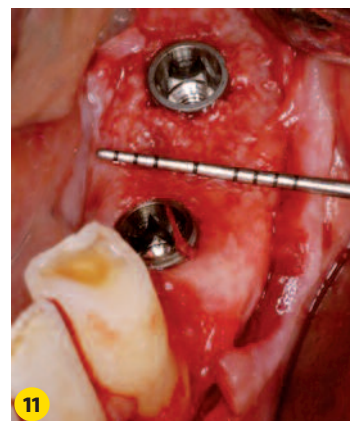
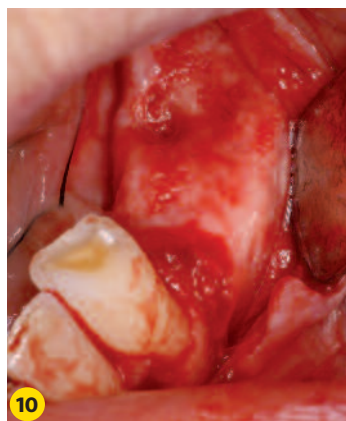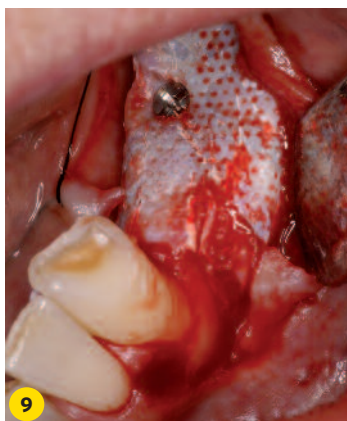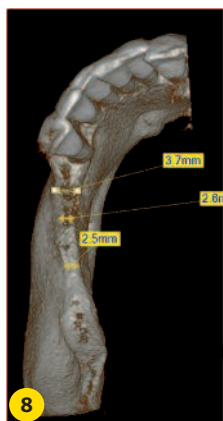De eerste casus betreft een vrouw, 23 jaar oud, die is verwezen voor een implantaat in het gebied 31-32. Parodontaal zijn er geen bijzonderheden. De klinische situatie (afbeelding 4) van het onderfont laat zien dat de botbreedte veel te beperkt is bij de top van de processus, te weten 1-2 mm. We besluiten een botaugmentatie uit te voeren in het gebied 31-32 met gebruik van een titaniumversterkt d-PTFE-membraan. Als vuller onder het membraan maken we gebruik van een allogeen botmateriaal om ook meer stabiliteit te verkrijgen en het regeneratieproces te ondersteunen.^{5,6,7} De genezing verloopt probleemloos en de weefsels blijven primair gesloten. Na vijf maanden verwijderen we het d-PTFE-membraan. Een botverbreding van 6-7 mm is het resultaat (afbeelding 5-6). Plaatsing van een implantaat is nu goed mogelijk (afbeelding 7). Bij het opboren is een zeer goede hardheid van het regeneratieve weefsel waarneembaar. Bij het vergelijken van de

klinische afbeeldingen 5 en 6 is goed te zien dat het regeneratieve weefsel precies de outline volgt die door het d-PTFE-membraan werd gedictieerd. Het toont dat het belangrijk is om het membraan weloverwogen voor te buigen.

Casus 2 (afb. 8-11)

Een tweede casus betreft een vrouw, 58 jaar oud, die een vaste voorziening wenst in het 3e kwadrant. Na parodontaal behandeld te zijn bevindt zij zich in de nazorgfase en laat een stabiel, gezond parodontium zien. Het door een CB-CT-scan gegenereerde 3D-beeld (afbeelding 8) van het 3e kwadrant laat echter een processus zien die aan de top een te beperkte breedte heeft. We besluiten een botaugmentatie uit te voeren in het gebied 34-37 met een titaniumversteigd d-PTFE-membraan om in een later stadium implantaten te plaatsen. Het membraan wordt met een fixatieschroef vastgezet en onder het membraan brengen we allogeen botmateriaal aan. De genezing verloopt zonder complicaties en de weefsels blijven gesloten.

Na zes maanden verwijderen we het d-PTFE membraan en de fixatieschroef. Een botverbreding van circa 7 mm is het resultaat van de regeneratie (afbeelding 9-10). De implantaten kunnen we vervolgens plaatsen (afbeelding 11). Ook bij deze casus blijkt bij het opboren goed hard regeneratiefweefsel aanwezig te zijn. Op afbeelding 11 is in het gebied 34 te zien dat een botaugmentatie tot buiten de fysiologische grenzen van de processus alveolaris mogelijk is. Dit werd ook



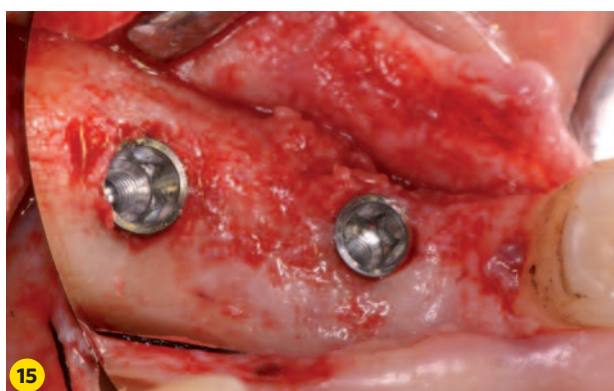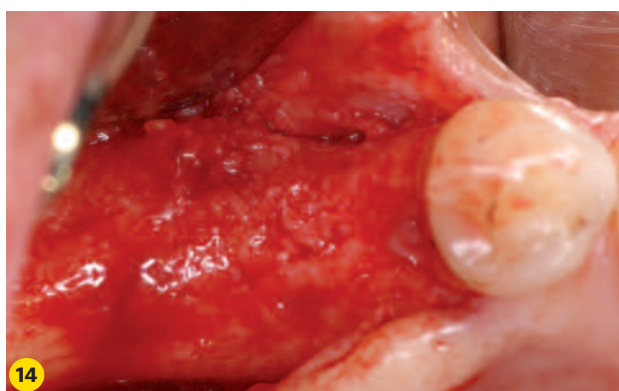
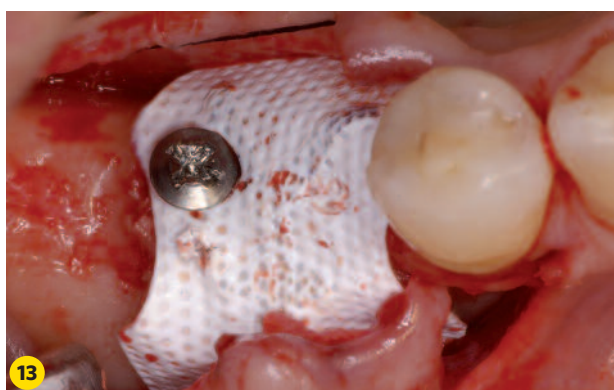
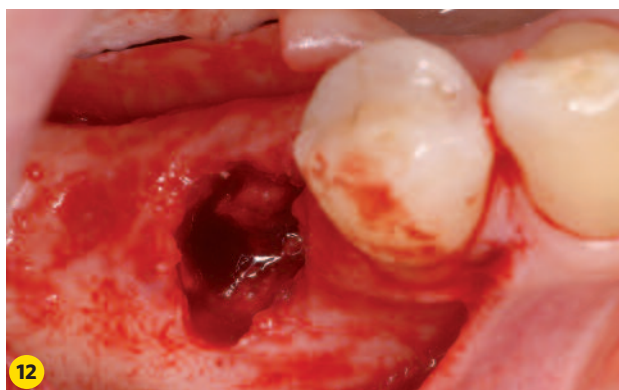
Casus 2 (afb. 8-11)

Afb. 8 Het 3D-beeld (CB-CT-scan) laat een beperkte botbreedte zien.

Afb. 9 Klinisch beeld voorafgaand aan verwijdering zes maanden na plaatsing van het d-PTFE-membraan met een titanium versterking en een fixatieschroef.

Afb. 10 Beeld van het regeneratieweefsel direct na verwijdering van het d-PTFE-membraan. De inkeping waar de fixatieschroef heeft gezeten is zichtbaar in het gebied coronaal van 35.

Afb. 11 Plaatsing implantaat 34 en 36. De toegenomen botbreedte is goed zichtbaar. Vergelijk met afbeelding 8.



Casus 3 (afb. 12-15)

Afb. 12 Gebied 45 voorafgaand aan de botaugmentatie.

Afb. 13 Een d-PTFE-membraan is aangebracht en gefixeerd met een fixatieschroef.

Afb. 14 Beeld van het regeneratieweefsel vier maanden na plaatsing en twee maanden na verwijdering van het d-PTFE-membraan.

Afb. 15 Implantaatplaatsing in gebied 45 is nu goed mogelijk.

bewezen in een experimentele studie.^{8,9}

Het vastzetten van het membraan met de (Pro-fix) fixatieschroef maakt het na plaatsing ook nog mogelijk kleine vormaanpassingen aan het membraan aan te brengen zonder dat deze wordt verplaatst. De fixatieschroef voorkomt/beperkt dat microbewegingen van het membraan de botregeneratie negatief kunnen beïnvloeden.

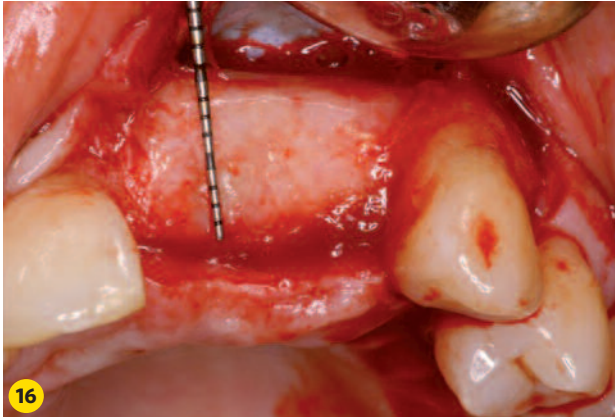
Omdat GTR-behandelingen zoals hierboven beschreven ons inziens een soort orthopedie in de mond is, zijn goede chirurgische handeling/technieken noodzakelijk. Zeker ook in het licht van steriel/hygiënisch chirurgisch werken.

d-PTFE-regeneratiegrenzen (verticaal/horizontaal)

In studies zijn horizontale uitbouwen van 3,1 mm tot en met 7,1 mm gerapporteerd.^{2,10,11} De grote uitdaging is om verticale botopbouw te realiseren. In verticale zin zijn verhoging van 4-7 mm supracrestaal volgens enkele studies haalbaar.^{12,13} Hierbij is de uitdaging nóg groter om zo met de zachte weefsels om te gaan dat primaire sluiting haalbaar en stabiel is.

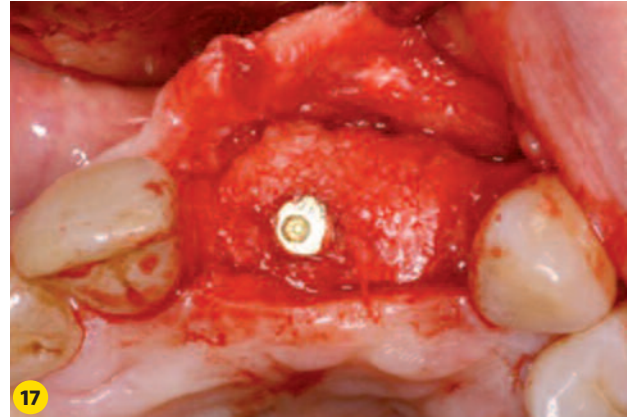
Klinische handeling exposities

Ook in onze praktijk hebben wij bij enkele botaugmentaties exposities zien optreden. Ervaring leert dat een expositie al bij het verwijderen van de hechtingen kan worden waargeno-



Casus 4 (afb. 16-17)

Afb. 16 Het regeneratieweefsel direct na verwijdering van het d-PTFE-membraan. Het membraan is eerder verwijderd dan oorspronkelijk gepland in verband met een aanwezige fistel. Het implantaat 21, dat twee maanden eerder in combinatie met een d-PTFE-



membraan is geplaatst, is overgroeid met hard regeneratieweefsel. **Afb. 17** Tweedefasebehandeling drie maanden na membraanverwijdering. Het implantaat wordt zichtbaar nadat eerst hard regeneratieweefsel is verwijderd met roterend instrumentarium.

men, maar soms ook pas na enkele maanden. De patiënt ontvangt daarom instructies om minimaal tweemaal per week het augmentatiegebied voorzichtig te bekijken en bij een zichtbaar geworden membraan ('een plek met de kleur van wit papier') snel contact op te nemen. Ook is het goed om de patiënt te laten weten dat een expositie niet per se (direct) een mislukking betekent. Voorts is het verstandig ervoor te zorgen dat de verwijzend tandarts zo'n expositie niet aanziet voor blootliggend bot en daar dan mogelijk verkeerd mee omgaat.

Van klinisch belang is het moment waarop de expositie optreedt. Uit histologische studies komt naar voren dat de basis voor botregeneratie na vier weken is gelegd.^{14,15} Men spreekt dan van een *osteoid matrix*. Cruciaal is dus om ook bij een expositie de eerste vier weken zonder ontstekingsreacties door te komen. Dit is met een d-PTFE-membraan goed mogelijk. Maar als bij een expositie ook de rand van het membraan vrijligt, is er sprake van een heuse porte d'entrée. Vervroegde verwijdering van het membraan is dan geïndiceerd. Als het onderliggende regeneratieweefsel niet in het ontstekingsproces betrokken is geraakt, dan is in een dergelijke situatie ook nog veel regeneratie te verkrijgen.

Casus 3 (afb. 12-15)

Bij de derde casus is ruim twee maanden na het plaatsen van een d-PTFE-membraan ter plaatse van het gebied 45 (afb. 12-13) een expositie ontstaan. Voor de 57-jarige patiënte is het plan om in het 4e kwadrant twee implantaten te plaatsen. Het te augmenteren gebied laat bij aanvang een defect zien waarbij de vestibulaire wand ontbreekt (afbeelding 12). Hier verwijderen we het d-PTFE-membraan na constatering van de expositie. Na twee maanden genezingsstijd plaatsen we de implantaten. Op afbeelding 14 is te zien dat het oppervlak van het regeneratieweefsel niet zo glad oogt als bij de eerder getoonde casus, waar het membraan langer en zonder expositie in situ is gebleven. De botsituatie is toch nog zo dat het plaatsen van implantaten mogelijk is (afbeelding 15).

Complicaties

Een complicatie die wij wel eens hebben waargenomen, is het ontstaan van een zwelling in de weefsels 2-3 maanden na

membraanplaatsing. Soms met fistelvorming. Als in een dergelijk geval het membraan verwijderd wordt, trekt de zwelling snel weg. Opvallend is dat wij hebben waargenomen dat de augmentatie ook in een dergelijk geval toch nog een goed resultaat oplevert. Een voorbeeld hiervan *Casus 4*, de behandeling van een 44-jarige patiënt bij wie we na verwijdering van de 21 en 22 direct een implantaat op de plaats van de 21 hebben geplaatst. Dit combineren we met een botaugmentatie (d-PTFE-membraan en allogeen botmateriaal). Na twee maanden ontstaat er een fistel en verwijderen we het membraan. Het klinisch beeld direct na verwijdering van het membraan toont veel hard regeneratief weefsel, dat zelfs tot over het implantaat 21 is gegroeid (afbeelding 16). Na drie maanden wordt de tweedefasebehandeling uitgevoerd, waarbij het implantaat door bot te verwijderen wordt opgezocht (afbeelding 17).

d-PTFE zonder titaniumversteving

De toepassing van een d-PTFE-membraan zonder titaniumversteving is goed mogelijk bij kleinere augmentaties. Bijvoorbeeld in combinatie met het plaatsen van een implantaat. Het membraan heeft in een dergelijke situatie vooral een afdekfunctie en kan tijdens de tweede fase eenvoudig worden verwijderd. Tegenwoordig wordt door veel klinici in dergelijke gevallen vaak een resorbeerbaar membraan toegepast. Maar het gebruik van een d-PTFE-membraan ligt veel meer voor de hand omdat deze veel vriendelijker zijn geprijsd dan resorbeerbare membranen. ◀

Conclusie

Het d-PTFE-membraan is een goed bruikbaar membraan dat tot zeer goede resultaten kan leiden. Gezien de brede toepasbaarheid kan het d-PTFE-membraan ons inziens uitgroeien tot een nieuwe standaard en is het vaak te prefereren boven een resorbeerbaar membraan.

De bij dit artikel behorende referenties kunnen worden opgevraagd via het mailadres <redactie-tp@planet.nl>

De auteurs verklaren geen financieel voordeel te hebben bij het vermelden van de in dit artikel genoemde producten.